PRESS RELEASE

岡山大学
OKAYAMA UNIVERSITY

岡山大学記者クラブ
文部科学記者会
科学記者会　　御中

令和６年７月１９日
岡　山　大　学

# 目のまれな病気「結膜リンパ腫」の長期予後が明らかに
## ―標準的な治療の確立や新規治療の創出に向けて―

**◆発表のポイント**

・岡山大学病院眼科では、ぶどう膜炎（眼炎症）・眼腫瘍の専門外来を設けて、眼科の中でもまれな疾患である炎症や腫瘍の治療を行っています。
・結膜に見られるリンパ腫は、鮭の切り身のような赤みをもった病変を来します。局所麻酔で切除して病理検査を行うことで診断が決まります。
・結膜にできた病変をすべて完全に切除することは難しく、部分切除となるため、病変が残ります。この残存病変に対する追加治療が必要かどうかについては、専門家の間でも意見が分かれていました。
・今回の調査研究において、長期にわたる経過観察の結果、残存病変の多くは自然に消えることが分かり、無治療でも問題ないと言えます。

岡山大学学術研究院ヘルスシステム統合科学学域（医）生体機能再生再建医学分野（眼科）の松尾俊彦教授と同学術研究院医歯薬学域（医）腫瘍病理学分野の田中健大講師は、1992～2023 年に岡山大学病院を受診し「結膜リンパ腫」と診断された 31 人の長期経過を調査しました。

その結果、病理診断のため切除して残存病変がある場合も経過観察で自然消退することが多いことが分かりました。もし結膜病変の再発が見られた場合、再度切除して病理検査を行って診断を確認して経過観察してもよく、放射線照射を行ってもよいと考えます。

本研究成果は 7 月 1 日、日本リンパ腫学会の機関誌「*Journal of Clinical and Experimental Hematopathology*」に掲載されました。

目の炎症や腫瘍はまれな疾患で患者数も少ない「希少疾患」であり、今回の長期経過に関する知見は、今後の治療方針の決定などに役立つと考えらえます。

**◆研究者からのひとこと**

岡山大学病院眼科では、ぶどう膜炎（眼炎症）・眼腫瘍や小児眼科の専門外来を長年担当しています。ぶどう膜炎や眼腫瘍は頻度が低いまれな疾患「希少疾患」なので、どのような疾患なのか、どのような経過をたどるのか、どのような治療がよいのかという疾患単位や標準治療が確立していないのが現状です。

大学病院の専門外来という立場を活かして多くの患者様を診療する機会に恵まれたことでさまざまなことが分かってきました。今後の患者様方の治療に活かしていきたいと思います。

松尾教授

■発表内容

＜現状＞

結膜リンパ腫は、結膜の奥の方（結膜円蓋部）に見られる鮭の切り身のような赤さを持った病変（salmon pink lesion）で、まれな疾患です。全身のリンパ腫が結膜に浸潤して起こす二次性（続発性）結膜リンパ腫と、結膜だけに発症する原発性結膜リンパ腫とに分かれます。

結膜の更に奥の眼窩と呼ばれる部位にまで広がっていないかどうかを調べるため MRI 画像検査を行います。局所麻酔で結膜病変を切除して、病理検査に出します。病理医が免疫染色によって細胞を染め分け、どのような細胞がいるのかを調べて診断します。

病理診断でリンパ腫と決まった場合、全身の他の部位にリンパ腫がないかどうかの画像検査を実施します。結膜は眼球表面の粘膜なので、リンパ腫病変を完全に切除すると、結膜が足らなくなり眼球の視機能を維持できなくなります。切除後残っている病変に対して追加の治療として化学療法や放射線治療が必要かどうかわかっていません。

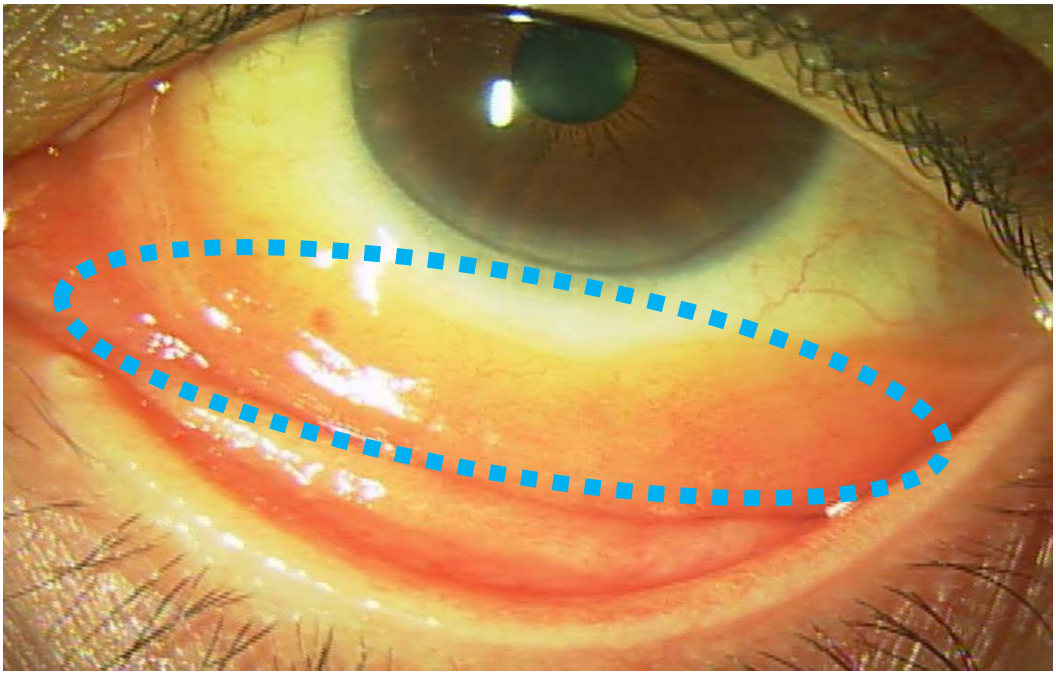

図 1. 鮭の切り身のような赤さを持った結膜下方のリンパ腫の病変。びまん性に広がっているので完全に切除するのは難しい。

＜研究成果の内容＞

1992 年～2023 年の 32 年間、岡山大学病院で診断、経過観察を行った連続 31 人の診療記録と病理所見を調査しました。男性 21 人、女性 10 人、診断時の年齢は 28 歳～85 歳 （中央値 61 歳）で、経過観察期間は 1 年～19 年 （中央値 7 年）でした。

結膜病変が右側のみは 10 人、左側のみは 12 人、両側に見られたのは 9 人でした。上方または下方または上下両方の結膜円蓋部の病変が 28 人、鼻側球結膜の隆起性病変が 3 人で、病理診断は円蓋部病変の全例が MALT リンパ腫、鼻側隆起性病変では 1 人が MALT リンパ腫、1 人がびまん性大

細胞 B 細胞リンパ腫（DLBCL）、1 人が濾胞性リンパ腫でした。

初回治療として放射線照射（30 Gy）を行ったのが 5 人、22 年前に結膜リンパ腫に対する 10 Gy 照射既往の 1 人を含む再発 MALT リンパ腫に対して照射したのが 2 人で、他の 24 人は切除後、追加治療は行わず経過観察しました。

切除後無治療の 24 人中 5 人では、半年～6 年後に病変が再発し再度切除して病理検査で MALT リンパ腫と確定しました。その再発した 5 人中 1 人では 6 年後の再々発であるため放射線照射を行い、残りの 4 人では追加治療なく経過観察後、残存病変は自然に消えました。

2007 年以降診断の 18 人では PET/CT 画像検査を病理診断後のリンパ腫の staging の目的で実施しました。結膜集積が見られた 7 人中 4 人では初回切除の残存病変に集積が見られ、他の 3 人では再発病変に集積が見られました。PET/CT 実施の全例で他部位に異常集積は見られませんでした。1 人は直腸がんで死亡しましたが、リンパ腫による死亡はありませんでした。

以上から、病理診断のため切除して残存病変がある場合も経過観察で自然消退することが多いことが分かりました。もし結膜病変の再発が見られた場合、再度切除して病理検査を行って診断を確認したのち経過観察してもよく、放射線照射を行ってもよいと考えられます。

**＜社会的な意義＞**

岡山大学病院の使命のひとつとして、まれな疾患の治療を行い、経過を診ていくことが挙げられます。眼科の疾患として多いのは白内障や緑内障、加齢黄斑変性、網膜剥離などですが、ぶどう膜炎などの炎症疾患や眼腫瘍は頻度が低く、標準的な治療方法が定まっていない場合が多くあります。

今回の結膜リンパ腫はまれな疾患ですが、本研究成果のように比較的多くの患者さんの治療経過を振り返ることによって、今後、標準的な治療の確立や新規治療の創出に向かって基盤となる情報を提供できると考えます。

眼の炎症や腫瘍は、全身の他の臓器と関連することも多く、内科、小児科、放射線科、病理診断科、耳鼻咽喉科、皮膚科、脳神経外科など多くの診療科と連携して診療を行っています。

**■論文情報等**

論　文　名：Spontaneous regression and rare relapse after excisional biopsy in long-term observation of 31 patients with primary conjunctival lymphoma.

掲　載　誌：*Journal of Clinical and Experimental Hematopathology*

著　　者：Toshihiko Matsuo, Takehiro Tanaka

D　O　I：10.3960/jslrt.24002

U　R　L：https://www.jstage.jst.go.jp/article/jslrt/64/2/64_24002/_article/-char/ja

**■補足論文**

＜眼内悪性リンパ腫に関して＞

論 文 名： Are there primary intraocular lymphomas that do not develop into central nervous system lymphomas?
掲 載 誌： *Journal of Clinical and Experimental Hematopathology*
著　　者： Toshihiko Matsuo, Takehiro Tanaka
D O I： 10.3960/jslrt.19019
U R L： https://www.jstage.jst.go.jp/article/jslrt/advpub/0/advpub_19019/_article/-char/en

＜お問い合わせ＞
岡山大学学術研究院ヘルスシステム統合科学学域
（岡山大学病院眼科）
教授　松尾俊彦

岡山大学は持続可能な開発目標（SDGs）を支援しています