



## 最新の三次元超音波診断技術を活用 多孔性の心房中隔欠損症もカテーテル治療可能に

概要：岡山大学病院循環器疾患集中治療部の谷口学医師（現 福山循環器病院）、赤木禎治准教授、岡山大学大学院医歯薬学総合研究科の佐野俊二教授らのグループが、これまでカテーテル治療が難しいとされていた、複数個の穴があいている心房中隔欠損症の患者に対し、新しい三次元超音波診断法を用いて安全・確実に治療できる事を報告しました。本研究成果は2013年4月23日に北米心血管イメージング学会雑誌『The International Journal of Cardiovascular Imaging』オンライン版に公開されました。

同グループは、これまで開胸手術で行ってきた心房中隔欠損症の治療を細い管を介して閉鎖するカテーテル治療で全国トップの実績を上げています。しかし、心房中隔欠損孔が2個以上ある多孔型は、診断が難しくカテーテル治療も困難でした。谷口医師らは胃カメラのような特殊な管の先端から超音波を発する「経食道心エコー図」と最新の画像処理技術を用いて、短時間に心臓の中を三次元画像として表し正確な診断を可能にしました。この方法を使って、多孔性欠損孔であっても96%の治療が成功しました。

### <業績>

心房中隔欠損症は出生1500人に1人くらいに発見される先天性の心臓病です。子供のうちは比較的症状に乏しく、大人になって初めて発見される人もまれではありません。成人で診断される先天性心疾患の半数は、心房中隔欠損症といわれています。これまで開胸手術で治療が行われていましたが、最近では直径3mmくらいの細い管（カテーテル）を使って、胸を開けずに穴を閉鎖することが可能となってきました。岡山大学病院循環器疾患集中治療部はこれまで700例に及ぶ治療を実施し、国内で最多の実績を挙げています。しかし、欠損孔の大きさや形はひとりひとり異なっていて、中には心房に穴が複数個あいている多孔型と呼ばれる患者さんも9%くらい存在することがわかってきました。このような多孔型の患者さんのカテーテル治療は、穴がどこにあいているか、それぞれの穴がどのような位置関係になっているか診断することが難しく、カテーテル治療をあきらめ開胸手術を選択することもしばしばありました。研究グループは、胃カメラのような特殊な管を食道にいれる「経食道心エコー図」と最新の三次元画像処理技術を用いて、多孔型心房中隔欠損症の画像診断を短時間に行い、心臓の内部の様子を正確に表示することに成功しました。この三次元画像を用いると、どの穴をどのくらいの高さの閉鎖栓で閉じればよいか、正確に診断することが容易になり、96%の症例で閉鎖術が成



## PRESS RELEASE

功したことを報告しました。

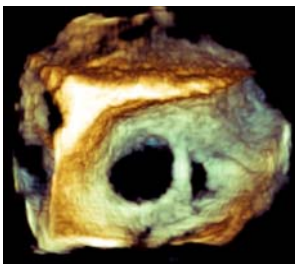
### <見込まれる成果>

この新しい三次元超音波診断技術を取り入れることにより、複雑な形態を持つ心房中隔欠損症においても胸を開くことなく、より安全・確実に治療できることが期待されます。

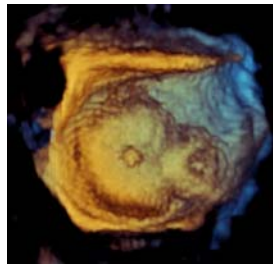
### <補 足>

心房中隔欠損症は、成人期の先天性心疾患の中で頻度の高いものであり、心不全や脳梗塞につながる不整脈などを起こす可能性がある病気です。カテーテル治療では、胸を開かずに穴を閉じることができます。治療は全身麻酔を使って、2時間程度で可能です。超音波診断は欠損孔の形態を正確に把握する上で大変重要な役割を担っており、安全・確実な治療成績に大きく貢献しています。

《閉鎖前》



《閉鎖後》



発表論文はこちらからご確認いただけます

<http://link.springer.com/article/10.1007%2Fs10554-013-0212-z>

### <お問い合わせ>

岡山大学病院循環器疾患集中治療部 准教授

(氏名) 赤木 禎治

(電話番号) 086-223-7151

(FAX番号) 086-235-7636