

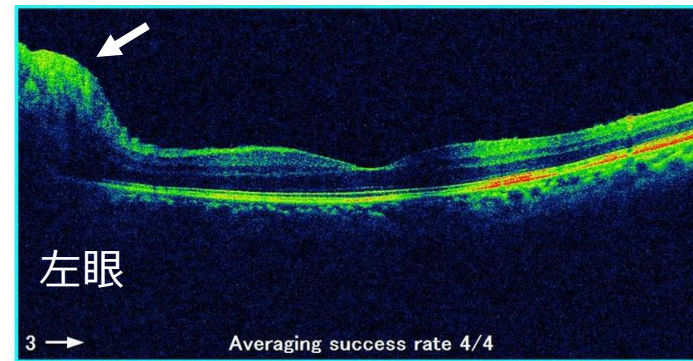
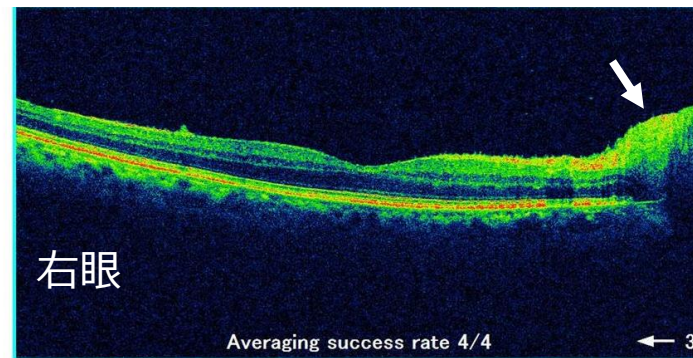
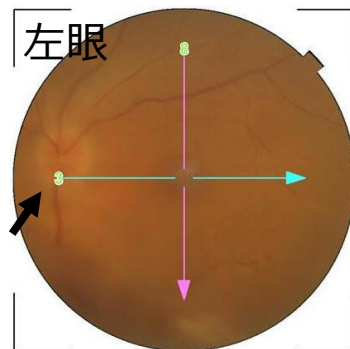
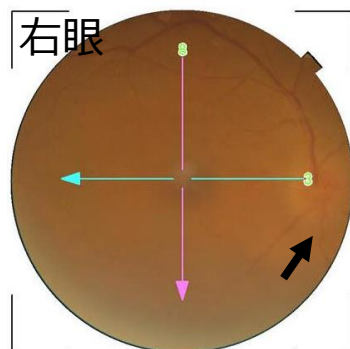
コロナウイルスワクチン接種1か月後に見られた下垂体炎による尿崩症と視神経炎

コロナワクチン接種後1, 2週間に見られる急性期の副反応は接種との因果関係が分かりやすいのですが、1, 2か月の亜急性期や慢性期に見られる症状は、ワクチン接種との因果関係を決めるのは難しいのが現状です。

コロナワクチン接種後に見られる下垂体炎の報告例はあり、他方、ワクチン接種後に見られる視神経炎（視神経症）の発症や再発の報告例もあります。コロナワクチン接種によって誘発された自己免疫などの免疫異常が下垂体炎や視神経炎の発症に関与していると考えられます。

今回、コロナワクチン接種4回目の1か月後、喉が渇き尿量が多くなる尿崩症を来し、下垂体炎による尿崩症と診断され治療を受けていた方が、さらにその2か月後に両眼の視神経炎をきたし、副腎皮質ステロイド薬の治療でよくなったことを経験しました。

コロナワクチン接種後1, 2か月たって、免疫異常に由来する症状がでることがあり、いろいろな専門診療科で診ていくことが重要と分かりました。



眼底写真と光干渉断層計による網膜黄斑部断面画像
両眼とも視神経乳頭は腫脹している（矢印）

岡山大学 学術研究院 ヘルスシステム統合科学 学域
岡山大学病院眼科 眼炎症（ぶどう膜炎）・腫瘍外来担当
松尾俊彦

Toshihiko Matsuo, Kohei Okubo, Hirofumi Mifune, Takeshi Imao. Bilateral Optic Neuritis and Hypophysitis With Diabetes Insipidus 1 Month After COVID-19 mRNA Vaccine: Case Report and Literature Review. Journal of Investigative Medicine High Impact Case Reports. 2023;11:23247096231186046.

<https://journals.sagepub.com/doi/10.1177/23247096231186046>



岡山大学病院
OKAYAMA UNIVERSITY HOSPITAL

1870